FRI-2K.201-HP-06

EARLY REHABILITATION AND EARLY GRADED WEIGHT-BEARING PROGRAM FOLLOWING DOUBLE-PLATE FIXATION OF DISTAL FEMORAL FRACTURES IN OLDER ADULTS [6]

Hristo Hristov, MD
UMHAT Kaneff AD - Ruse, Bulgaria
Department of Traumatology and orthopaedics
ORCID ID: https://orcid.org/0009-0005-7600-7748
E-mail: dr.hristov.ortho@abv.bg

Assoc. Prof. Yordan Andonov, MD, PhD
Department of Public Health,
University of Ruse, Bulgaria
UMHAT Kaneff AD -Ruse, Bulgaria
Department of Traumatology and orthopaedics
ORCID ID: https://orcid.org/0000-0002-0186-0411
E-mail: jandonov@uni-ruse.bg

Assoc. Prof. Stefka Mindova, PhD
Department of Public Health,
University of Ruse "Angel Kanchev"
ORCID ID: https://orcid.org/0000-0002-7863-9416
E-mail: smindova@uni-ruse.bg

Abstract: *Distal femoral fractures in older adults are often characterized by metaphyseal comminution, loss of medial cortical support, and poor bone quality, frequently in the setting of advanced osteoporosis. A high body mass index (BMI) further increases the mechanical load on the fixation construct and may hinder early mobilization. Prolonged immobilization exposes these patients to the full spectrum of complications associated with prolonged bed rest, including venous thromboembolism, pulmonary complications, pressure injuries, muscle wasting, and loss of functional independence. The addition of a supplemental medial plate to the lateral fixation may improve the mechanical stability of the construct, thereby facilitating earlier functional recovery and return to normal activities of daily living. However, the optimal postoperative weight-bearing protocol remains insufficiently standardized. The aim of this report is to present an evidence-informed rehabilitation algorithm tailored to fixation stability and the need for early upright mobilization in older adults following primary dual-column fixation of closed distal femoral fractures.*

Keywords: *Distal Femoral Fracture, Dual-Column Stabilization, Augmentation, Double-Plate Fixation, Eayrly Rehabilitation, Graded Weight-Bearing.*

ВЪВЕДЕНИЕ

Целта на настоящящия доклад е да представи методите за аугментация при фрактури на дисталното бедро, критериите за тяхното приложение, както и програма за ранно поетапно функционално възстановяване след двуколонна стабилизация с допълнителна медиална плака.

Фрактурите на дисталното бедро при пациенти в напреднала възраст често съчетават метафизарна фрагментация, влошено качество на костта, нерядко на фона на напреднала остеопороза или висок индекс на телесна маса. (Rodriguez E., 2014).

Според Sainio и съавтори определят повишения индекс на телесна маса като най-значимата променлива за прогнозиране на несрастване, налагащо повторна операция (Sainio H., 2023). След

[6] Докладът е представен на 65-та Научна конференция на Русенски университет „Ангел Кънчев" и Съюз на учените – Русе в секция „Промоция на здраве" на 23.10.2026 г. с оригинално заглавие на български език: ПРОГРАМА ЗА РАННА РЕХАБИЛИТАЦИЯ И ДОЗИРАНО НАТОВАРВАНЕ НА КРАЙНИКА СЛЕД ДВУКОЛОННА СТАБИЛИЗАЦИЯ НА ФРАКТУРИ НА ДИСТАЛНИЯ ФЕМУР ПРИ ВЪЗРАСТНИ ПАЦИЕНТИ.

60-годишна възраст честотата на фрактурите в тази област нараства значително и при двата пола, като преобладават при женския пол. В над 90% от случаите травмата е нискоенергийна, а около 60 % от фрактурите настъпват вследствие на падане от собствен ръст (Elsoe R., 2018).

В исторически план лечението на фрактурите на дисталното бедро еволюира от консервативно лечение и продължителна директна скелетна екстензия и постелен режим до съвременни методи за операция и стабилна вътрешна фиксация с имланти. (Sanders R., 1991, Schütz M., 2001).

При дефект на медиалния кортекс, изолираната латерална заключваща плака е подложена на по-големи огъващи натоварвания и под риск за варусен колапс. Високият индекс на телесна маса, допълнително увеличава механичното натоварване върху остеосинтезата и може да затрудни ранната вертикализация. Продължителното обездвижване излага тези пациенти на целия спектър от усложнения, свързани със залежаването, включително дълбока венозна тромбоза, застойна белодробна пневмония, декубитални рани, мускулна атрофия и загуба на функционална самостоятелност. Добавянето на допълнителна медиална плака към латералната може да повиши механичната стабилност на конструкцията и по този начин да създаде предпоставки за по-ранно функционално възстановяване и връщане към обичайните дейности от ежедневието. (Tripathy C., 2022) Оптималният рехабилитационен режим на следоперативно натоварване обаче остава недостатъчно стандартизиран (Oun A., 2025).

ИЗЛОЖЕНИЕ

Съвременното развитие на оперативното лечение е насочено към оптимизиране на биомеханичната среда на фиксацията и създаване на благоприятни условия за костно сращване и предотвратяване на варусния колапс и дебриколаж на остеосинтезата чрез различни техники за аугментация при съответните индикации, като фокус на настоящата програма ще бъде стабилизация с допълнителна медиална плака към латералната.

Индикациите за аугментация включват: пациенти в напреднала възраст над 60г. с фрактури на дисталния фемур (AO/OTA тип 33-A, 33-B и 33-C), при които латералната фиксация не осигурява достатъчна механична стабилност поради медиална раздробеност, медиален кортикален дефект над 2 cm след анатомична репозиция, остатъчна варусна нестабилност или малпозиция и компрометиран дистален костен участък. Остеопорозата, напредналата възраст, високият индекс на телесна маса и метаболитният синдром се разглеждат като допълнителни рискови фактори (Rodriguez E., 2014).

Видове аугментация: Допълнителна медиална плака, възстановява опората на медиалната колона, ограничава варусната деформация и увеличава стабилността на конструкцията (Thorne T., 2024). Комбинирана фиксация с интрамедуларен пирон и латерална плака, осигурява едновременно централно разпределение на натоварването и повишена устойчивост срещу аксиална компресия, огъване и торзия (Ehlinger M., 2013). Циментна аугментация с полиметилметакрилат, въвеждането на костен цимент около винтовете подобрява тяхното захващане в остеопоротичната кост и повишава устойчивостта срещу разхлабване и прорязване (Wähnert D., 2014). Структурна аугментация с костен алографт, запълва костния дефект, осигурява допълнителна механична опора и служи като остеокондуктивен скелет за костно врастване (Ibrahim F., 2022).

Редица автори работят върху биомеханичната обосновка за добавянето на медиална плака към латераланта при фрактури на дистално бедро, Техните трудове дават възможност за избор на оперативната техника и имплант и последващо по-ранно функционално възстановяване (Park K., 2019, Fontenot P., 2019).

Клинико-анатомичен алгоритъм за приложение на допълнителна медиална плака

Rajasekaran и съавтори определят „*критичния медиален дефект*“ като основна индикация за двуколонна стабилизация, чиято цел е да възстанови механичната цялост на медиалната колона и да предотврати варусния колапс. Те разработват четири критерия:

1. Рентгенографска оценка на качеството на костта в 3-сантиметровата метафизарна зона проксимално от ставната линия, за да се определи възможността за стабилна дистална фиксация. Виж **Фигура 1**. (**а и б**)

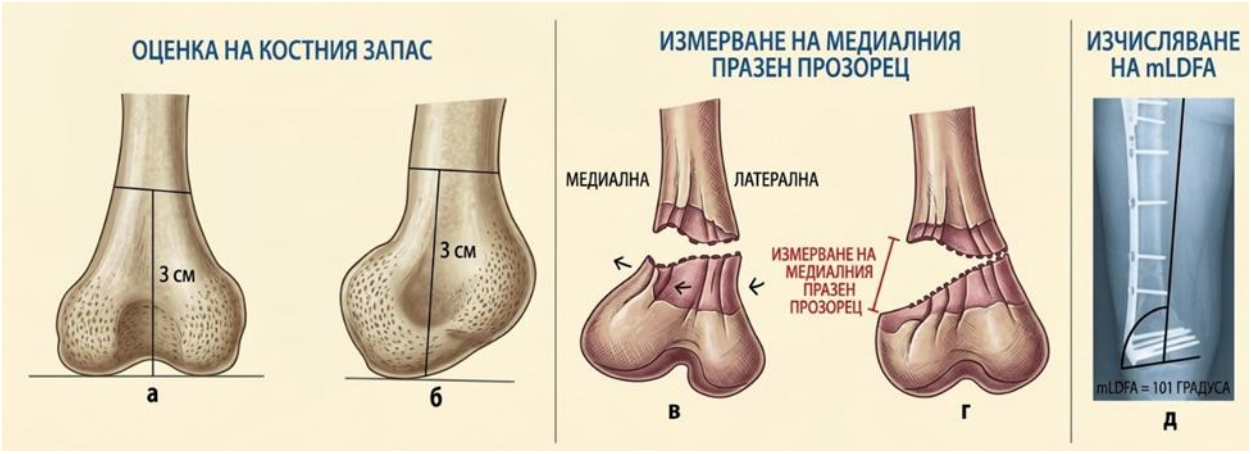

Фигура 1. Щрихованата с точки област в изображения (**а** и **б**) показва зоната на дисталната част на бедрената кост, която трябва да бъде оценена по отношение качеството на костта. На (**в**) е демонстриран варусен колапс при несрастване на дисталния фемур на (**г**) е показано след репозициям възстановяване на нормалното подравняване по време на операцията, като се визуализира медиалният костен дефект и се измерва прекъсването на медиалния кортекс, както е показано на изображение. На **(д)** е показано, измерване на механичния латерален дистален феморален ъгъл (mLDFA) върху фасова Ро-графия за оценка на алинирането. Изображението е заимствано и вдъхновено от схемите на (Rajasekaran R., 2019)

2. Размер на медиалния костен дефект: измерва се интраоперативно след анатомична репозиция като разстоянието между запазената медиална кортикална част на проксималния и дисталния фрагмент. Виж **Фигура 1.(в,г)**

3.Репозиция на фрактурата: оценява се чрез механичния латерален дистален феморален ъгъл (mLDFA), като стойност 87° ± 2° се приема за задоволителна, а отклоненията показват варусно или валгусно положение. Виж **Фигура 1.** (**д**)

4. Стабилност на фиксацията: определя се от подходящата работна дължина на латералната заключваща плака и липсата на механичен неуспех или прорязване на импланта, като медиален дефект над 2 cm е индикация за допълнителна медиална плака (Rajasekaran R., 2019).

БИОМЕХАНИЧНА ОБОСНОВКА

В биомеханичния модел на Park и колектив, всички конструкции с латерална плака се огъват при симулираната фрактурна зона, докато конструкцията с две плаки не показва такова огъване (Park K., 2019). Добавянето на медиална плака превръща конструкцията в такава с двустранна опора, елиминирайки варусния стрес и риска от умора на метала (Sanders R., 1991). Друг експериментален модел през същата година с две плаки показва също по-голяма здравина и издържа на по-високо натоварване разрушаване в сравнение с фиксацията само с латерална плака. Това би имало, по-голямата издръжливост на двуколонната конструкция при циклично аксиално натоварване (Fontenot P., 2019).

Тази констатация се подкрепят от изследването на Todorov и съавт., които оценяват пациенти с остеопоротична кост. Добавянето на втора плака значително намалява напрежението върху латералния, като по този начин минимизира риска от умора на метала и благоприятсва респективно, ранното натоварване и мобилизация (Todorov D., 2019).

Въпреки това експерименталното изпитване на двукулонната система, до мометна на механичен отказ, не може да възпроизведе цикличната умора, паданията, мускулните сили, различното качество на костта, непълното придържане към режима или биологичното развитие на фрактурното сращване (Hristov, H., & Andonov, Y., 2026). Поради това рехабилитационната програма трябва да остане специфична за конкретната конструкция и да бъде разрешена от лекуващия ортопед-травматолог.

КРИТЕРИИ ЗА ВКЛЮЧВАНЕ В РЕХАБИЛИТАЦИОННАТА ПРОГРАМА

Включват се пациенти на възраст **над 60 години** със закрити фрактури на дистално бедро-тип на фрактурите-(**AO/OTA 33-A, 33-B или 33-C),** лекувани чрез стабилна двуколонна остеосинтеза. Преди травмата пациентите трябва да са били способни да се придвижват самостоятелно или с обичайно помощно средство, а при започване на програмата – да са хемодинамично и респираторно стабилни, да нямат признаци на възпаление на оперирания крайник, да разбират и изпълняват прости двигателни инструкции и да спазват предписания режим на натоварване.

4AT. 4AT (Alertness, Abbreviated Mental Test–4, Attention и Acute Change or Fluctuating Course). Той представлява, кратък скрининг за делир и когнитивно нарушение с резултат 0–12 точки, като стойност **≥4** насочва към възможен делир и налага медицинска оценка; прилага се при хоспитализация, през първите три дни и при остра промяна в поведението на пациента. При **≥4** точки – временно отлагане на активната рехабилитация и медицинска оценка за делир (Bellelli G., 2014).

Натоварването се прекратява и се извършва спешна преоценка при нова деформация на крайника, внезапна или несъразмерна болка спряно физическото натоварване, при признаци на възплаение, невроваскуларен дефицит или симптоми на дълбока венозна тромбоза.

Визуална аналогова скала (BAC)-оценка не по-голяма от 4/10 от страна на пациента преди започване на рехабилитацията и прекратяване или временно спиране при повишаване на тази стойност с 2 до 3 единици от изходната.

New Mobility Score (NMS). NMS оценява способност за ходене в дома, извън дома и при пазаруване с общ резултат 0–9 точки преди травмата и служи като изходна база за последващо сравнение, като за включване в програмата се приема резултат ≥5 точки

(Kristensen M., 2010).

Програмата се преустановява и пациентът се връща към предходното безопасно ниво до повторна оценка при състояние на делир, нарастваща болка по време на движение, болка в покой, увеличаващ се оток, влошаване на походката, загуба на вече постигната функция, при признаци на възпаление на оперативната рана, невроваскуларен дефицит или съмнение за механична промяна на фиксацията или съмнение за дълбока венозна тромбоза.

РЕХАБИЛИТАЦИОНЕН АЛГОРИТЪМ ОСНОВАН НА СТАБИЛНОСТТА

Систематичен обзор и метаанализ на 16 проучвания не установяват значима разлика в обединената честота на усложненията между ранното и отложеното натоварване след оперативно лекувани гериатрични фрактури на дисталния фемур, но хетерогенността и като цяло ниското методологично качество ограничават сигурността на изводите. (Wardle B, 2024) Рандомизирано проучване след допълнителна фиксация също не установява ясно функционално предимство или повече нежелани събития при незабавно пълно натоварване спрямо частично натоварване (Paulsson M., 2021). Тези автори подкрепят дозирано натоварване, а не автоматично неограничено натоварване.

По отношение на ранното функционално възстановяване Andring и съавтори установяват, че незабавно натоварване е разрешено при 87% от пациентите с с двуколонна стабилзиация спрямо 9% от лекуваните със самостоятелна латерална плака. Пациентите с две плаки, по-често са способни да натоварват крайника през първите 12 седмици и по-бързо се връщам към обичайния си ритъм на движение 73% спрямо 38% при тези с една плака, без повишена честота на загуба на репозицията или повторни операции (Andring N., 2024). Тези резултати подкрепят възможността за ранна вертикализация и обучение в ходене след стабилна двуколонна фиксация.

Преките доказателства след двуколонна стабилизация остават оскъдни. Watanabe и съавтори описват три случая, при които ранното частично натоварване е увеличено до пълно на 4–5-ата седмица, с достигане на самостоятелно ходене и без механична повреда (Watanabe N., 2024). Въпреки че малкият брой случаи не позволява обобщаване на резултатите или формулиране на универсален протокол, наблюденията показват възможност за ранно поетапно натоварване и обучение в ходене при стабилна двуколонна фиксация и индивидуална оценка на пациента. AO

Surgery Reference препоръчва незабавни движения в коляното след стабилна фиксация с две плаки и описва незабавно минимално опорно натоварване от 10–15 килограма, последвано от постепенно увеличаване (AO Foundation. Double plating for extraarticular fracture, wedge: aftercare. AO Surgery Reference. https://surgeryreference.aofoundation.org/orthopedic-trauma/adult-trauma/distal-femur/extraarticular-fracture-wedge/double-plating (accessed 13 August 2026).

ПРОТОКОЛ ЗА РАННО НАТОВАРВАНЕ

Мобилизацията започва в рамките на 24–48-ия час след операцията, когато са изпълнени всички критерии за готовност.

Рехабилитационната програма следва поетапна, критерийно базирана прогресия, при която всяко следващо функционално ниво се въвежда след достигане на необходимата клинична и двигателна готовност. След потвърждаване на критериите за безопасна вертикализация се започва ранна мобилизация в рамките на 24–48 часа, последвана от обучение за дозирано натоварване и ходене с подходящо помощно средство. Паралелно се въвежда и лечебна гимнастика и специализирани упражнения. Прогресията не се определя единствено от следоперативния срок, а от съчетанието на клиничната и рентгенографската оценка, разрешеното натоварване, болката и отока, обема на движение, контрол над м. квадрицепс феморис и качеството на походката.

Лечебна гимнастика и специализирани упражнения:

Обучение в ранна вертикализация → обучение за безопасно извършване на трансфери → походка с две помощни средства → последвано от постепенно преминаване към едностранна опора и самостоятелно ходене без помощно средство →комплексна работа върху кинетичната верига на долния крайник и таза, обучение за безопасно изкачване и слизане по стълби и възстановяване на правилното изпълнение на дейностите от ежедневния живот→ изометрични упражнения → активно асистирани упражнения → активни упражнения

Количествено определяне на натоварването и прогресия на помощните средства

За да бъде защитеното прогресивно натоварване, разрешеното натоварване трябва да се записва количествено, а не само с описателни термини. В настоящата програма най-ниското опорно натоварване се задава в килограми, а последващите степени – като процент от телесната маса (ТМ). Предложената последователност е: с не повече от 10–15 kg, touch-down weight bearing (TDWB) → приблизително 25% ТМ → 50% ТМ → 75% ТМ → full weight bearing (FWB). Например при пациент 80 kg: 25% ТМ = 20 kg, 50% ТМ = 40 kg, 75% ТМ = 60 kg и 100% ТМ = 80 kg. В началото пациентът се обучава с калибрирана електронна везна: оперираният крайник се поставя върху везната и пациентът многократно пренася тежест до достигане на предписаната стойност. Това служи за моторно обучение и проверка на разбирането от страна на пациента. В **таблица 1** представяме схема на дозираното натоварване.

Таблица 1. Предложена количествена прогресия при защитено натоварване. Календарните срокове са ориентировъчни и не разрешават автоматично увеличаване на натоварването, без разрешението на лекуващия лекар

Период	Целево натоварване	Помощно средство	Критерии за прогресия
24–48 часа	Не повече от 10–15 kg, TDWB	Проходилка или 2 патерици	Изпълнени критерии за готовност; безопасно изправяне; правилна техника; без нова деформация, невроваскуларна промяна или неконтролирана болка.
Дни 3–7	10–15 kg	2 патерици; проходилка при недостатъчен баланс	Стабилна болка и оток; спокойна рана; пациентът възпроизвежда предписаното натоварване при обучение.

Седмици 2–3	≈25% ТМ	2 патерици	Клинична стабилност; без прогресивен оток/болка; запазена ос и имплантна цялост при планирания контрол.
Седмици 3–4	≈50% ТМ	2 патерици	Добър контрол на крайника; без колянно поддаване; липса на неблагоприятна клинична или образна тенденция.
Седмици 4–6	≈75% ТМ	2 → 1 патерица при изпълнени критерии	Безопасна походка; контролирани болка и оток; CAS ходене = 2; липса на нови механични или рентгенографски проблеми.
След 6-та седмица	FWB / 100% ТМ	1 патерица → без помощно средство	С разрешение от оператора за FWB; клинична и рентгенографска прогресия; безопасна походка без поддаване и без значимо реактивно увеличение на симптомите.

Критерии за използване на помощните средства

Проходилка се предпочита при недостатъчен баланс, висок риск от падане, невъзможност за безопасно използване на две патерици или необходимост от по-широка опорна база. Две патерици са стандартният вариант при количествено ограничено частично натоварване. Една патерица или бастун се използва контралатерално на оперирания крайник и се въвежда само когато пациентът може безопасно да спазва разрешеното по-високо натоварване.

Преминаване от две към една патерица се допуска при едновременно наличие на: разрешено натоварване, което може да бъде спазено с една опора; безопасни трансфери; CAS за ходене 2 точки; липса на колянно поддаване; достатъчен контрол на оперирания крайник и таза; липса на значимо влошаване на походка; контролирани болка и оток без съществено реактивно увеличение след ходене; и липса на нови клинични или рентгенографски признаци за загуба на стабилност.

Преминаване от една патерица към ходене без помощно средство се допуска след разрешено FWB, когато пациентът може да извършва безопасни трансфери и да измине поне 10–20 метра без чужда помощ, без колянно поддаване, без значимо компенсаторно накланяне на трупа и без съществено увеличение на болката или отока след натоварването. Разрешението за пълно натоварване не е равнозначно на готовност за ходене без помощно средство; при остатъчна слабост, екстензионен дефицит или нестабилна походка помощното средство се запазва.

Прогресия за качване и слизане по стълби

Обучението за преодоляване на стълби се включва след постигане на безопасно ходене по равна повърхност с предписаното помощно средство и при спазване на разрешеното натоварване на оперирания крайник. В първия етап, когато пациентът се придвижва безопасно с две патерици, изкачването и слизането се извършват стъпка по стъпка, като се използват парапет и една патерица.

При достигане на поне 50% разрешено натоварване и достатъчен контрол на оперирания крайник се преминава към следващия етап. При изкачване първо се поставя здравият крайник на по-горното стъпало, след което се пренасят оперираният крайник и патерицата. При слизане първо се поставя патерицата на по-долното стъпало, следвана от оперирания и след това от здравия крайник. Пациентът продължава да използва парапет и една патерица.

При достигане на ≥75% от телесното тегло (ТМ), при липса на поддаване на коляното и достатъчен нервно-мускулен контрол, може постепенно да започне преминаване към реципрочно изкачване на стълби. Слизането първоначално остава стъпка по стъпка поради по-високите изисквания към ексцентричния контрол на квадрицепса. Използването на парапет и при необходимост една патерица се запазва.

След разрешаване на пълно натоварване (Full Weight Bearing, FWB) и при наличие на добра функция на м. квадрицепс феморис, се преминава към реципрочно изкачване и слизане по стълби. Парапетът може да продължи да се използва за сигурност.

В последния етап, при нормализирана походка, достатъчна мускулна сила, стабилен контрол на коляното и безопасно реципрочно преодоляване на стълбите, помощните средства постепенно се премахват. В **таблица 2** представяме примерната рехабилитационна програма.

Таблица 2. Рехабилитационна програма

Фаза и срок	Основни интервенции	Критерии за прогресия
Протекция 0–24 часа	Аналгезия; профилактика на венозен тромбоемболизъм; позициониране; движения в глезена; дихателни упражнения; субмаксимално активиране на квадрицепса и глутеалната мускулатура; поетапна вертикализация. Документират се предтравменият New Mobility Score (NMS) и 4AT.	Медицинска стабилност; завършена оценка на готовността; писмени назначения за натоварването и движенията в коляното; документирано изходно когнитивно и предтравмено функционално ниво.
Ранна мобилизация 24–48 часа	Мобилност в леглото; трансфери; изправяне и ходене с подходящо помощно средство; дневен Cumulated Ambulation Score (CAS); болка в покой и при движение; ортостатична поносимост; необходима помощ; изминато разстояние; активен или активно подпомогнат обем на движение (Range of Motion, ROM) според поносимостта; качествена оценка на активирането на квадрицепса и активния екстензионен дефицит.	Липса на нова деформация, невроваскуларна промяна, симптоматична хипотония, неконтролирана болка или неблагоприятна реакция на раната; CAS не се влошава при повторната оценка.
Болнична прогресия Дни 2–7	Две или три кратки процедури дневно; ежедневен CAS; 4AT ежедневно през първите три дни или при промяна в състоянието; обучение за трансфери и походка; ROM; документиране на помощното средство, чужда помощ, разстоянието и придържането към режима.	Безопасни трансфери; правилна техника на натоварване; документирани CAS, ROM, активен екстензионен дефицит и план за изписване.
Ранна домашна фаза Седмици 1–6	Интервално ходене; ROM от три до пет пъти дневно; контрол на отока; прогресивно активиране на мускулатурата; гониометрия и активен екстензионен дефицит на 2-рата и 6-ата седмица; CAS до достигане на независимост. Timed Up and Go (TUG) се допуска едва когато пациентът може безопасно да стане и да измине 3 метра при разрешения режим на натоварване. MMT-6та седмица.	Подобряване на CAS, походката и ROM; спокойна рана; запазени оси и цялост на имплантите; без ново изоставане на активната екстензия.

ИЗПОЛЗВАНИ ТЕСТОВЕ ЗА ПРОСЛЕДЯВАНЕ НА РЕЗУЛТАТИТЕ ОТ РЕХАБИЛИТАЦИОННАТА ПРОГРАМА

Рентгенографски критерии

Профилна и фасова Ро-графия се извършват непосредствено след операцията, на 3-тата, 6-ата и 12-ата седмица и на 6-ия месец, като се оценяват репозицията, медиалната опора, състоянието на имплантите и прогресията на костното сраставе.

Гониометрия на активния и пасивния обем на движение в колянната става се извършва от ранния следоперативен период в границите на поносимата болка на 1-вата, 2-рата, 3-тата, 6-ата и 12-ата седмица, както и на 6-ия и 12-ия месец.

В ранния следоперативен период мануалното мускулно тестуване (**MMT)** се заменя с качествена оценка на способността за волево активиране и задържане на контракцията на квадрицепса, както и с измерване на дефицита на активната екстензия като разлика между пасивно и активно постигнатата екстензия.“ **ММТ се включва след 6-ата седмица само при достатъчен активен обем.**

Cumulated Ambulation Score (CAS). Представлява кратка оценка на три основни дейности: преминаване от легнало към седеж и обратно, изправяне от стол и ходене. Всяка дейност се оценява с 0–2 точки, а сборът е 0–6 точки; 6 означава независимост от чужда помощ при трите дейности. Помощно средство е допустимо и не намалява оценката, ако пациентът го използва безопасно и без чужда помощ. CAS се отчита при първата вертикализация и ежедневно до изписването; записва се и причината за 0 точки, когато задачата е забранена от режима на натоварване, а не невъзможна поради функционален дефицит (Kristensen M., 2009).

Modified Iowa Level of Assistance Scale (mILOA). Тази скала оценява необходимата помощ при основни функционални дейности, включително изправяне, ходене и преодоляване на стъпало, както и изминатото разстояние и използваното помощно средство, с общ резултат 0–36 точки, при който по-ниската стойност показва по-голяма функционална независимост (Kimmel L., 2016).

Timed Up and Go (TUG). TUG измерва в секунди времето за ставане от стол, изминаване на 3 метра, обръщане, връщане и сядане и се провежда само когато пациентът може безопасно да изпълни задачата при разрешения режим на натоварване (Podsiadlo D., 1991).

EuroQol Five-Dimension Five-Level Questionnaire (EQ-5D-5L). Това е въпросник за резултати, съобщени от пациента, чрез който той оценява своята мобилност, самообслужване, дейности от ежедневието, болка/дискомфорт и тревожност. Общото здравословно състояние се самооценява чрез **EuroQol Visual Analogue Scale (EQ VAS)** по скала от 0 до 100, където 0 означава най-лошото, а 100 – най-доброто здравословно състояние, което пациентът може да съобщи. Въпросникът се попълва на 1-вата, 3-тата, 6-ата и 12-ата седмица, както и на 6-ия и 12-ия месец (Encheva M., 2020).

ЗАКЛЮЧЕНИЕ

Изборът на оперативна техника с две плаки при фрактури на дист. бедро, осигурява биомеханична обосновка за по-ранно функционално възстановяване.

Проучените от нас данни за ранната вертикализация и мобилизация дават възможност за по-бързо връщане на пациента към обичайния му начин на живот и намаляват риска от усложнения, свързани с продължителното залежаване.

- Алгоритъма за ранно функционално възстановяване, е пилотен клиничен проект, протокола към него е предназначен за практическо апробиране, проспективна оценка и последващо валидиране. Предложения от нас протокол е насочен към работещите в тази област с оглед неговото усъвършенстване и внедряване в ежедневната практика.
- В Клиниката по ортопедия и травматология на УМБАЛ „Канев“ АД – Русе методът за двуколонна стабилизация се прилага при фрактури на дисталното бедро при наличие на съответните клинични и биомеханични индикации. Натрупаният клиничен опит и резултатите от приложението на метода са обект на текущо научно проучване, като периодично се публикуват клинични резултати и предстои да бъдат представени и нови такива пред ортопедичната общност за професионална дискусия, анализ и оценка.

REFERENCES

Andring NA, Kaupp SM, Henry KA, Helmig KC, Babcock S, Halvorson JJ, Pilson HT, Carroll EA. (2024). *Dual Plate Fixation of Periprosthetic Distal Femur Fractures.* J Orthop Trauma. 2024 Jan 1;38(1):36-41. doi: 10.1097/BOT.0000000000002695. PMID: 37684010.

AO Foundation. Double plating for extraarticular fracture, wedge: aftercare. AO Surgery Reference. https://surgeryreference.aofoundation.org/orthopedic-trauma/adult-trauma/distal-femur/extraarticular-fracture-wedge/double-plating (accessed 13 August 2026).

Bellelli G, Morandi A, Davis DH, Mazzola P, Turco R, Gentile S, Ryan T, Cash H, Guerini F, Torpilliesi T, Del Santo F, Trabucchi M, Annoni G, MacLullich AM. (2014). *Validation of the 4AT, a new instrument for rapid delirium screening: a study in 234 hospitalised older people.* Age Ageing. 2014 Jul;43(4):496-502. doi: 10.1093/ageing/afu021. Epub 2014 Mar 2. Erratum in: Age Ageing. 2015 Jan;44(1):175. doi: 10.1093/ageing/afu181. PMID: 24590568; PMCID: PMC4066613.

Ehlinger M, Ducrot G, Adam P, Bonnomet F, (2013). *Distal femur fractures. Surgical techniques and a review of the literature.* Orthop Traumatol Surg Res. 2013 May;99(3):353-60. doi: 10.1016/j.otsr.2012.10.014. Epub 2013 Mar 18. PMID: 23518071.“.

Elsoe R, Ceccotti AA, Larsen P., (2018). *Population-based epidemiology and incidence of distal femur fractures*.,“ Int Orthop. 2018 Jan;42(1):191-196. doi: 10.1007/s00264-017-3665-1. Epub 2017 Nov 7. PMID: 29116356.

Nikl A, Janssen MF, Jenei B, Brodszky V, Rencz F. (2024). *Population Norms for the EQ-5D-5L, PROPr and SF-6D in Hungary*. Pharmacoeconomics. 2024 May;42(5):583-603. doi: 10.1007/s40273-024-01360-4. Epub 2024 Feb 28. PMID: 38416366; PMCID: PMC11039522.

Fontenot PB, Diaz M, Stoops K, Barrick B, Santoni B, Mir H., (2019). *Supplementation of Lateral Locked Plating for Distal Femur Fractures: A Biomechanical Study. J Orthop Trauma*. 2019 Dec;33(12):642-648. doi: 10.1097/BOT.0000000000001591. PMID: 31335505.“.

Hristov, H., & Andonov, Y. (2026). *Augmented Internal Fixation of Distal Femoral Fractures: Current Concepts, Biomechanical Rationale, Indications, and Clinical Evidence—A Review.* The Journal of the Bulgarian Orthopaedics and Trauma Association, 63(1), 157–174. https://doi.org/10.58542/jbota.v63i1.244

Ibrahim FM, Ghazawy AKE, Hussien MA. (2022). *Primary fibular grafting combined with double plating in distal femur fractures in elderly patients.* Int Orthop. 2022 Sep;46(9):2145-2152. doi: 10.1007/s00264-022-05441-x. Epub 2022 May 17. PMID: 35579697; PMCID: PMC9371996.

Kimmel LA, Elliott JE, Sayer JM, Holland AE. (2016). *Assessing the Reliability and Validity of a Physical Therapy Functional Measurement Tool--the Modified Iowa Level of Assistance Scale--in Acute Hospital Inpatients.* Phys Ther. 2016 Feb;96(2):176-82. doi: 10.2522/ptj.20140248. Epub 2015 Jun 4. PMID: 26045603.

Kristensen MT, Andersen L, Bech-Jensen R, et al. (2009). *High intertester reliability of the Cumulated Ambulation Score for the evaluation of basic mobility in patients with hip fracture.* Clin Rehabil. 2009;23(12):1116-1123. doi:10.1177/0269215509342330.

Kristensen MT, Foss NB, Ekdahl C, Kehlet H. (2010). *Prefracture functional level evaluated by the New Mobility Score predicts in-hospital outcome after hip fracture surgery. Acta Orthop.* 2010;81(3):296-302. doi:10.3109/17453674.2010.487240.

Oun A, Sabra HK, Abdelaziz O, Elhois IS, Saleh AO, Hemdan K, et al. (2025). *Dual vs. single plating in distal femoral fractures: a systematic review and meta-analysis.* J Orthop Surg Res. 2025;20(1):923. doi:10.1186/s13018-025-06309-7.

Park KH, Oh CW, Park IH, Kim JW, Lee JH, Kim HJ. (2019). *Additional fixation of medial plate over the unstable lateral locked plating of distal femur fractures: a biomechanical study.* Injury. 2019;50(10):1593-1598. doi:10.1016/j.injury.2019.06.032.

Paulsson M, Ekholm C, Jonsson E, Geijer M, Rolfson O. (2021). *Immediate full weight-bearing versus partial weight-bearing after plate fixation of distal femur fractures in elderly patients: a randomized*

controlled trial. Geriatr Orthop Surg Rehabil. 2021;12:21514593211055889. doi:10.1177/21514593211055889.

Podsiadlo D, Richardson S. (1991). *The timed "Up & Go": a test of basic functional mobility for frail elderly persons.* J Am Geriatr Soc. 1991 Feb;39(2):142-8. doi: 10.1111/j.1532-5415.1991.tb01616.x. PMID: 1991946.

Rajasekaran RB, Jayaramaraju D, Palanisami DR, Agraharam D, Perumal R, Kamal A, Rajasekaran S. (2019). *A surgical algorithm for the management of recalcitrant distal femur nonunions based on distal femoral bone stock, fracture alignment, medial void, and stability of fixation.* Arch Orthop Trauma Surg. 2019 Aug;139(8):1057-1068. doi: 10.1007/s00402-019-03172-0. Epub 2019 Mar 20. PMID: 30895463.

Rodriguez EK, Boulton C, Weaver MJ, Herder LM, Morgan JH, Chacko AT, Appleton PT, Zurakowski D, Vrahas MS., (2014). *„Predictive factors of distal femoral fracture nonunion after lateral locked plating: a retrospective multicenter case-control study of 283 fractures.* Injury. 2014 Mar;45(3):554-9. doi: 10.1016/j.injury.2013.10.042. Epub 2013 Nov 4. PMID: 24275357.“.

Sainio H, Rämö L, Reito A, Silvasti-Lundell M, Lindahl J. (2023). *Prediction of fracture nonunion leading to secondary surgery in patients with distal femur fractures*. Bone Jt Open. 2023 Aug 15;4(8):584-593. doi: 10.1302/2633-1462.48.BJO-2023-0077.R1. PMID: 37580052; PMCID: PMC10425244.

Todorov D, Zderic I, Richards RG, Lenz M, Knobe M, Enchev D, Baltov A, Gueorguiev B, Stoffel K. (2018). *Is augmented LISS plating biomechanically advantageous over conventional LISS plating in unstable osteoporotic distal femoral fractures?* J Orthop Res. 2018 Oct;36(10):2604-2611. doi: 10.1002/jor.24047. Epub 2018 Jun 13. PMID: 29748964.

Tripathy SK, Mishra NP, Varghese P, Panigrahi S, Purudappa PP, Goel A, Sen RK. (2021). *Dual-Plating in Distal Femur Fracture: A Systematic Review and Limited Meta-analysis.* Indian J Orthop. 2021 Aug 23;56(2):183-207. doi: 10.1007/s43465-021-00489-0. PMID: 35140850; PMCID: PMC8789962.

Schütz M, Müller M, Krettek C, Höntzsch D, Regazzoni P, Ganz R, Haas N. (2001). *Minimally invasive fracture stabilization of distal femoral fractures with the LISS: a prospective multicenter study.* Results of a clinical study with special emphasis on difficult cases. Injury. 2001 Dec;32 Suppl 3:SC48-54. doi: 10.1016/s0020-1383(01)00183-8. PMID: 11888194.

Thorne TJ, Nelson CT, Lisitano LSJ, Higgins TF, Rothberg DL, Haller JM, Marchand LS., (2024). *Dual Plating of Distal Femoral Fractures.* JBJS Essent Surg Tech. 2024 Jun 20;14(2):e23.00018. doi: 10.2106/JBJS.ST.23.00018. PMID: 38903606; PMCID: PMC11186817“.

Tripathy SK, Mishra NP, Varghese P, Panigrahi S, Purudappa PP, Goel A, Sen RK. (2021). *Dual-Plating in Distal Femur Fracture: A Systematic Review and Limited Meta-analysis.* Indian J Orthop. 2021 Aug 23;56(2):183-207. doi: 10.1007/s43465-021-00489-0. PMID: 35140850; PMCID: PMC8789962.

Wähnert D, Hofmann-Fliri L, Richards RG, Gueorguiev B, Raschke MJ, Windolf M. (2014). *Implant augmentation: adding bone cement to improve the treatment of osteoporotic distal femur fractures: a biomechanical study using human cadaver bones.* Medicine (Baltimore). 2014 Nov;93(23):e166. doi: 10.1097/MD.0000000000000166. PMID: 25415673; PMCID: PMC4616336.

Wardle B, Lynch JT, Staniforth T, Ward T, Smith P. (2024). *Weightbearing versus non-weight bearing in geriatric distal femoral fractures: a systematic review and meta-analysis.* Eur J Trauma Emerg Surg. 2024 Dec;50(6):2807-2818. doi: 10.1007/s00068-024-02550-7. Epub 2024 May 22. PMID: 38777887; PMCID: PMC11666600.

Watanabe N, Kajikawa Y, Yotsumoto T, Kanda T, Ikeda R, Takehara G, Oshima Y, Takahashi K, Watanabe Y. (2024). *Postoperative early weight-bearing using double plating for periprosthetic, interprosthetic, and interimplant distal femur fractures following total knee arthroplasty: A report of three cases.* Trauma Case Rep. 2024 Jun 9;52:101069. doi: 10.1016/j.tcr.2024.101069. PMID: 38952475; PMCID: PMC11214947.